

## МОРФОЛОГИЧЕСКИЕ ИЗМЕНЕНИЯ В МЫШЕЧНОЙ ТКАНИ КРУПНОГО РОГАТОГО СКОТА ПРИ САРКОЦИСТОЗЕ

Е. А. ДОРЕНИН-ДОРГЕЛИНСКИЙ, кандидат ветеринарных наук, доцент,  
Т. Н. СИВКОВА, доктор биологических наук, доцент,  
Пермский государственный аграрно-технологический университет  
(614990, г. Пермь, ул. Петропавловская, д. 23; тел.: 8 905 863-01-66; e-mail: dokveter@yandex.ru)

**Ключевые слова:** патоморфология, говядина, мускулатура, саркоцистоз.

Проведено морфологическое исследование 62 образцов говядины, полученной при проведении ВСЭ на убойных пунктах и лабораториях ВСЭ г. Перми и Пермского района Пермского края в апреле – мае 2017 года. По результатам визуального осмотра мышечные ткани не имели патологических изменений, характерных для инвазионных болезней. Однако, по результатам гистологического исследования, говядина на 100 % была инвазирована *Sarcocystis spp.* По морфологическим признакам цисты соответствуют описанию *Sarcocystis bovicanis* (*S. cruzi*). При гистологическом исследовании выявлены дистрофия и распад сарколеммы в прилегающих к цистам мышечных волокнах, а также в некоторых случаях – очаговые инфильтраты из клеток лимфо-макрофагального ряда, что свидетельствует о иммуногенном воздействии возбудителя. Таким образом, в мускулатуре крупного рогатого скота при поражении саркоцистозом происходят дистрофические изменения, являющиеся показателем токсических реакций. Наличие иммунокомпетентных клеток по периферии миоцитов свидетельствует о развитии иммунологических клеточных реакций, особенно близ пораженных мышечных волокон. Выявленные изменения приводят к снижению качества мясной продукции.

## MORPHOLOGICAL CHANGES IN MUSCLES OF CATTLE AT THE SARCOCYSTIS INFECTION

E. A. DORONIN-DORGELINSKIY, candidate of veterinary sciences, associate professor,  
T. N. SIVKOVA, doctor of biology, associate professor,  
Perm State Agricultural and Technological University  
(23 Petropavlovskaya Str., 614990, Perm; phone: 8 905 863-01-66; e-mail: dokveter@yandex.ru)

**Keywords:** pathomorphology, beef, muscles, sarcocystiasis.

A morphological study of 62 samples of beef obtained at the slaughterhouses and laboratories from Perm and the Perm district of the Perm region at the period April – May 2017 was carried out. According to the results of visual inspection of the muscle tissues had not pathological changes characteristic of invasive disease. However, the results of histological examination of beef were 100 % *Sarcocystis spp.* infection. According to the morphological characteristics of the cysts correspond with the description of *Sarcocystis bovicanis* (*S. cruzi*). Histological examination revealed degeneration and disintegration of the sarcolemma adjacent to the cysts muscle fibers, as well as in some cases of focal infiltrates of cells of the lympho-macrophage series, evidence of immunogenic effects of the pathogen. Thus, in the muscles of cattle in defeat sarcocystosis occur degenerative changes are a sign of toxic reactions. The presence of immunocompetent cells at the periphery of myocytes indicates the development of immune cellular reactions, especially near the affected muscle fibers. The detected changes result in lower quality meat products.

Положительная рецензия представлена О. Н. Андреевым, доктором ветеринарных наук,  
старшим научным сотрудником Всероссийского научно-исследовательского института фундаментальной  
и прикладной паразитологии животных и растений имени К. И. Скрябина.

### Введение

На современном этапе ведения животноводства говядина отечественного производства вырабатывается в крупных животноводческих комплексах, а также в мелкотоварных хозяйствах и частном секторе. При проведении ветеринарно-санитарной экспертизы (ВСЭ) туш и органов крупного рогатого скота обращают внимание на наличие паразитарной патологии, в первую очередь опасной для человека (*Cysticercus bovis*). Однако зачастую мускулатура жвачных поражается простейшими, относящимися к роду *Sarcocystis spp.*, которые могут на половозрелой стадии инвазировать как человека, так и домашних и диких плотоядных.

### Цель и методика исследований

По правилам ВСЭ туши, содержащие тканевые цисты *Sarcocystis spp.*, но не имеющие выраженных органолептических изменений, допускаются к использованию без ограничений, однако известно, что тканевые паразиты вызывают патологические изменения в органах хозяина, в связи с чем целью нашей работы стало изучение морфологических изменений в мышцах КРС при саркоцистозе.

Материалом для исследования послужили 62 образца мышечной ткани убойного крупного рогатого скота разного возраста, полученные при проведении ВСЭ на убойных пунктах и лабораториях ВСЭ г. Перми и Пермского района Пермского края в апреле-мае 2017 года.

Отбирали кусочки миокарда и жевательных мышц (*musculus masseter* и *musculus pterygoideus*), которые сначала подвергали органолептической оценке, а затем фиксировали в 10-процентном нейтральном формалине и направляли на гистологическое исследование, осуществляемое по стандартной методике.

Взятые для исследования кусочки (размерами 1,5×1,5 см) помещали в пластмассовые кассеты для вырезки размерами 2,8×4×0,5 см. Участки ткани в кассете для заливки помещались в 10-процентный забуференный формалин (рН 7,0–7,2). Далее осуществляли проводку материала по спиртам возрастающей крепости для обезвоживания и уплотнения ткани с использованием гистопроцессора-автомата LEICA TP 1020 с заданным циклом проводки 18 часов.

После проводки кусочки подвергали заливке в особо чистый парафин (среда «Гистомикс») с температурой плавления 56 °С. Для этого использовался аппарат для заливки кусочков в парафин Thermo scientific Histostar. С полученных парафиновых блоков изготавливали срезы толщиной 2–3 микрона на микротоме-полуавтомате Microm HM 325.

Для окрашивания срезов использовали гематоксилин и эозин. Просмотр готовых препаратов производили на микроскопе Leica при 10-кратном увеличении окуляра, с объективами 4x; 10x и 40x Морфоме-

трию выполняли при помощи системы компьютерного анализа с изображения видеокамеры Infiniti 1.

### Результаты исследований

Проведение органолептического анализа образцов говядины позволило установить, что мясо имело характерный розоватый цвет и слабоспецифический приятный запах.

При визуальной ветеринарно-санитарной экспертизе во всех образцах мышц патологических изменений (истощение, гидремия, обесцвечивание, обызвествление мышечной ткани, дегенеративные изменения) и паразитов обнаружено не было.

Согласно действующим «Правилам ветеринарного осмотра убойных животных и ветеринарно-санитарной экспертизы мяса и мясных продуктов» (далее – Правила 1983 г.), такое мясо может быть использовано без ограничений [1].

Тем не менее при проведении гистологических исследований было установлено, что все образцы как миокарда, так и жевательных мышц содержали тканевые цисты *Sarcocystis spp.*, следовательно, экстенсивность инвазии обследованной говядины составила 100 %. Такие высокие показатели инвазированности мяса крупного рогатого скота в Пермском крае были выявлены и ранее [4].

В миокарде и жевательных мышцах основная масса саркоцист имела округло-овальную форму с тупыми концами (рис. 1). В некоторых волокнах скелетных мышц у цист преобладала продолговато-вытянутая (веретенообразная) форма с острыми концами.

Морфометрическому исследованию было подвергнуто 208 образцов цист паразита на 116 срезах мышечной ткани (рис. 2). При морфометрии размеры цист колебались от 242,82 до 4269,45 мкм по периметру и от 6462,0 до 296 055,50 мкм<sup>2</sup> по площади. Суммарная площадь, занятая саркоцистами на срезах общей площадью 8 271 000 000 мкм<sup>2</sup>, составила 27 222 256 мкм<sup>2</sup>, что соответствует 0,3 %.

Данное соотношение, по сведениями Н. Г. Левченко, может быть в два раза выше. Так, локализуясь в мышечной ткани овец, цисты *Sarcocystis spp.* занимали около 0,6 % площади мышечного волокна [3].

У некоторых цист по периферии были видны запертые септы, освободившиеся от мерозоитов, что ранее также регистрировали в мышечной ткани молодняка крупного рогатого скота в Самарской области [5].

Толщина стенки цист составила  $2,32 \pm 0,18$  мкм.

По морфологическим признакам (толщина стенки, наличие септ и т. д.) обнаруженные тканевые цисты соответствовали описанию вида *Sarcocystis bovicanis* (*S. cruzi*). Данный вид развивается с участием в качестве дефинитивного хозяина псовых. Высокая ЭИ говядины саркоцистозом напрямую связана с частым обнаружением саркоспориозной инвазии в




Рис. 1. Мышцы КРС, пораженные саркоцистозом. Окраска гематоксилином-эозином. Увел.  $\times 100$   
Fig. 1. Muscle of cattle affected with sarcocystosis. Stained with hematoxylin-eosin. Zoom  $\times 100$

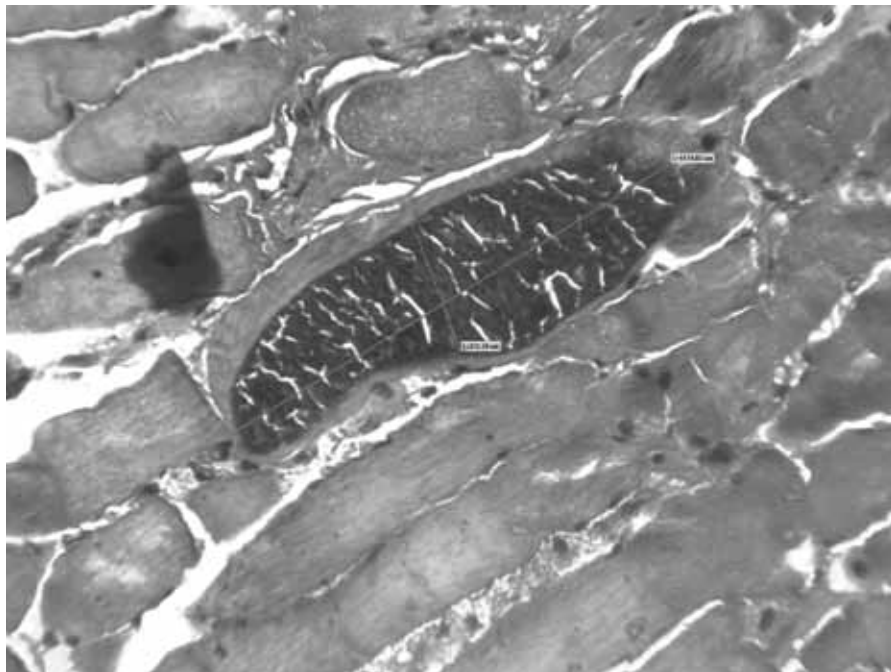


Рис. 2. Тканевая циста *Sarcocystis bovicanis*. Окраска гематоксилином-эозином. Увел.  $\times 400$   
Fig. 2. Tissue cyst of *Sarcocystis bovicanis*. Stained with hematoxylin-eosin. Zoom  $\times 400$

фекалиях домашних собак. Так, за период 2010–2016 гг. ЭИ собак саркоспоридиями занимала первое место среди других паразитарных заболеваний и колебалась от 5,94 % в 2014 г. до 11,65 % в 2011 г. Аналогичный показатель у кошек варьировался от 0,16 % в 2016 г. до 1,32 % в 2012 г. [2].

Гистологическое исследование окружающей цисты паразита мышечной ткани выявило распад непосредственно прилегавших к ним мышечных волокон. Поперечная и продольная исчерченность оставалась удовлетворительной, местами цитоплазма клеток была неравномерно окрашена эозином. В некото-

рых случаях при высокой интенсивности инвазии (3–5 тканевых цист в поле зрения микроскопа) во-круг стенок цисты образовывались мелкоочаговые инфильтраты из клеток лимфо-макрофагального ряда.

В отдельных мышечных волокнах наряду с указанными изменениями регистрировали зернистую дистрофию сарколеммы и процессы распада клеточной стенки мышечного волокна. Данная картина характеризует токсическое и иммунологическое действие паразита на ткани хозяина.

В строме мышечной ткани отмечались явления отека и нежноволокнистого склероза, особенно близ расположения внутриклеточных включений паразита.

По данным медицинских паразитологов, у человека при мышечной форме в скелетной мускулатуре, мышцах сердца и волокнах Пуркинью вокруг цист происходит атрофия тканей. Кроме того, саркоцисты вырабатывают саркоцистин – продукт, обладающий токсическим действием, – а также другие токсические вещества, которые нарушают внутриклеточный обмен, сенсibiliзируют организм хозяина и стимулируют развитие аллергических реакций [6].

Таким образом, 100-процентная инвазированность товарной говядины саркоцистозом не только приводит к распространению данной инвазии среди человека и домашних плотоядных, но и, вызывая патоморфологические изменения в окружающей микроскопические цисты мышечной ткани, снижает качество мясной продукции.

#### Выводы. Рекомендации

По результатам визуального осмотра при ветеринарно-санитарной экспертизе туш и органов говяди-

ны, мышечные ткани не имели патологических изменений, характерных для саркоцистоза. По результатам гистологического исследования на территории г. Перми, товарная говядина на 100 % инвазирована микроскопическими тканевыми цистами *Sarcocystis spp.* По морфологическим признакам цисты соответствуют описанию *Sarcocystis bovicanis* (*S. cruzi*). Данные гистологических исследований выявили дистрофию и распад сарколеммы в прилегающих к цистам мышечных волокнах, а также в некоторых случаях очаговые инфильтраты из клеток лимфомакрофагального ряда, что свидетельствует о иммунном воздействии возбудителя. Таким образом, в мускулатуре крупного рогатого скота при поражении саркоцистозом происходят дистрофические изменения, являющиеся показателем токсических реакций. Наличие иммунокомпетентных клеток по периферии миоцитов свидетельствует о развитии иммунологических клеточных реакций, особенно близ пораженных мышечных волокон. Выявленные изменения приводят к снижению качества мясной продукции.

Авторы выражают благодарность заведующей патогистологической лаборатории ГБУЗ ПК «Краевая детская клиническая больница» к. м. н. Елене Сергеевне Патлусовой за содействие в проведении научных исследований.

#### Литература

1. Правила ветеринарного осмотра убойных животных и ветеринарно-санитарной экспертизы мяса и мясных продуктов. Утверждены Главным управлением ветеринарии Министерства сельского хозяйства СССР 27.12.1983 г. по согласованию с Главным санитарно-эпидемиологическим управлением Министерства здравоохранения СССР (с изм. и доп. от 17.06.1988 г.).
2. Доронин-Доргелинский Е. А., Сивкова Т. Н. Ситуация по саркоцистозу человека и животных в г. Перми // Ветеринария и кормление. 2017. № 4. С. 26–29.
3. Левченко Н. Г. Поражение саркоспоридиями (рода *Sarcocystis*) сельскохозяйственных животных Юго-Востока Казахстана // Сб. раб. «Паразиты сельскохозяйственных животных Казахстана» (Институт зоологии). 1962. Вып. 1. С. 56–62.
4. Непримерова Т. А. Паразитарные болезни животных Российской государственной цирковой компании: автореферат дисс. ... канд. биол. наук. – М., 2013. – 24 с.
5. Салимов В. А. [и др.] Морфометрическая характеристика цист *Sarcocystis spp.* у молодняка крупного рогатого скота // Российский паразитологический журнал. 2014. № 1. С. 34–39.
6. Руководство и атлас по паразитарным болезням человека / Под ред. С. С. Козлова и Ю. В. Лобзина [Электронный ресурс] // Вестник инфектологии и паразитологии. 2005. – 1 CD-ROM.

#### References

1. Rules of veterinary inspection of slaughter animals and veterinary and sanitary examination of meat and meat products. Approved by the Main veterinary Department of the Ministry of agriculture of the USSR 27.12.1983 in coordination with the Main sanitary and epidemiological Department of the Ministry of health of the USSR (with amendments. and additional from 17.06.1988).
2. Doronin-Dorgelinsky E. A., Sivkova T. N. The situation *Sarcocystis* human and animal in Perm // Veterinary and feeding. 2017. No. 4. Pp. 26–29.
3. Levchenko N. G. Defeat by sarcosporidia (genus *Sarcocystis*) of farm animals of the South-East of Kazakhstan // Collection of works „Parasites of farm animals of Kazakhstan“ (Institute of Zoology). 1962. Issue. 1. P. 56–62.
4. Neprimerov T. A. Parasitic diseases of animals of the Russian state circus company: the abstract of dissertation ... candidate of biological sciences. – M., 2013. – 24 p.
5. Salimov V. A., et al. Morphometric characteristics of *Sarcocystis spp.* cysts. in young cattle // Russian parasitological journal. 2014. No. 1. Pp. 34–39.
6. Guide and Atlas of human parasitic diseases / Ed. by S. S. Kozlov and Yu. V. Lobzin [Electronic resource] // Journal of Infectology and Parasitology. 2005. – 1 CD-ROM.