

## ПАТОМОРФОЛОГИЧЕСКИЕ ИЗМЕНЕНИЯ В СЕМЕННИКАХ БАРАНОВ ПРИ АНАПЛАЗМОЗЕ

С. Н. ЛУЦУК,  
доктор ветеринарных наук, профессор,  
В. В. МИХАЙЛЕНКО,  
кандидат ветеринарных наук, доцент,  
А. Н. ЛОГВИНОВ,  
кандидат ветеринарных наук, Ставропольский государственный аграрный университет  
(355017, г. Ставрополь, пер. Зоотехнический, д. 12; e-mail: benedict.j@mail.ru, s.lutsyk@mail.ru, viktor.mihaylenKO@yandex.ru)

**Ключевые слова:** овцы северокавказской породы, баранчики-анаплазмозоносители, анаплазмоз, семенники, паренхиматозный орхит.

Проведены исследования морфологических изменений в семенниках баранчиков при внутриутробном и постнатальном заражении анаплазмозом. Исследования проводили в фермерском хозяйстве Новоалександровского района Ставропольского края на овцах кавказской породы. Исследования проводили в учебно-опытном хозяйстве в 2012–2013 г. в отаре овец северокавказской породы 4–5-летнего возраста. Взвешивание ягнят проводили при рождении, в 1- и 3-месячном возрасте. В обеих отарах из баранчиков были сформированы по 2 группы, по 20 баранчиков в каждой. В первую группу отбирали баранчиков с пониженным весом, во вторую — баранчиков с нормальным весом при рождении. Взвешивание проводили в обеих отарах при рождении, а в условиях учебно-опытного хозяйства — при рождении, в одно- и трехмесячном возрасте. Кроме этого, у баранчиков и овцематок для установления анаплазмозоносительства из кончика уха брали мазки периферической крови, которые после фиксации в спирт-эфире и окрашивали по Романовскому-Гимза и новым методом окраски мазков крови. Мазки крови просматривали под микроскопом при 900-кратном увеличении по нижнему и верхнему краю. При обнаружении паразитов в эритроцитах определяли интенсивность инвазии путем подсчета их числа в 20 полях зрения и выражали в процентах к числу эритроцитов в этих полях зрения. Выявлены патологоанатомические изменения в семенниках взрослых баранов при остром течении анаплазмоза характерные для острого паренхиматозного орхита. При длительном течении в строме семенника обнаруживается соединительнотканное разрастание. У баранчиков до 3-месячного возраста, рожденных от овцематок-анаплазмозоносителей, патоморфологические изменения в семенниках характеризуются как хронический пролиферативный интерстициальный орхит. У шестимесячных баранчиков и старше в семенниках развивается паренхиматозный орхит.

## PATHOMORPHOLOGICAL CHANGES IN SEEDS OF BURANS IN ANAPLASMOSIS

S. N. LUTSUK,  
doctor of veterinary sciences, professor,  
V. V. MIKHAYLENKO,  
candidate of veterinary sciences, associate professor,  
A. N. LOGVINOV,  
candidate of veterinary sciences, Stavropol State Agrarian University  
(12 Zootechnichnyy Av., 355017, Stavropol; e-mail: benedict.j@mail.ru, s.lutsyk@mail.ru, viktor.mihaylenKO@yandex.ru)

**Keywords:** sheep of the North-Caucasian breed, *Anaplasma barans*, anaplasmosis, testes, parenchymatous orchitis.

Studies of morphological changes in testicles of sheep under in utero and postnatal infection with anaplasmosis have been carried out. Studies were conducted in the farm of Novoaleksandrovsky district of the Stavropol Territory on sheep of the Caucasian breed. The studies were conducted in the training and experimental farm in 2012–2013 in a flock of sheep of the North Caucasian breed aged 4–5 years. Weighing of lambs was carried out at birth, at 1 and 3 months old. In both of the flocks of the sheep were formed by 2 groups, 20 rams each. In the first group were selected sheep with a reduced weight, in the second — sheep with normal weight at birth. Weighing was carried out in both flocks at birth, and in the conditions of a training and experimental farm — at birth, at one and three months old. In addition, sheep and ewes were given smears of periphery blood from the tip of the ear to establish anaplasmosis from the tip of the ear, which, after fixation in alcohol ether, were stained by Romanovsky-Giemsa and a new method of staining blood smears. Blood smears were examined under a microscope at a 900-fold increase along the lower and upper edges. When parasites were detected in erythrocytes, the intensity of infestation was determined by counting their number in 20 fields of vision and expressed as a percentage of the number of red blood cells in these fields of vision. Pathoanatomical changes in testicles of adult rams with acute anaplasmosis typical for acute parenchymatous orchitis were revealed. With a prolonged course in the stroma of the testis, connective tissue growth is found. In bunnies up to 3 months of age, born from sheep-anaplasma carriers, pathomorphological changes in the testes are characterized as chronic proliferative interstitial orchitis. In six-month old sheep and older in the testes, the parenchymal orchitis develops.

Положительная рецензия представлена Л. И. Дроздовой, доктором ветеринарных наук, профессором, заведующим кафедрой Уральского государственного аграрного университета.

Согласно исследованиям Е. В. Мишениной (2004) [4], Н. А. Кошкиной (2008) [1], у баранов-производителей при анаплазмозе овец отмечаются ухудшения качества спермы, и снижается половая активность, в некоторых случаях животные погибают. В доступной литературе мы не нашли описание морфологических изменений в семенниках баранов при анаплазмозе. А по данным собственных исследований анаплазмы в 70 % случаях передаются внутриутробно (Логвинов А. Н., Михайленко В. В., Луцук С. Н., 2013) [2]. В связи с этим нашей задачей является изучение морфологических изменений в семенниках баранчиков при внутриутробном и постнатальном заражении анаплазмозом.

Исследования проводили в фермерском хозяйстве Новоалександровского района Ставропольского края на овцах кавказской породы. Было отмечено, что у 68 из 354 баранчиков при рождении вес был на 20 % меньше нормы.

Исследования проводили в учебно-опытном хозяйстве в 2012–2013 гг. в отаре овец северокавказской породы 4–5-летнего возраста. Взвешивание ягнят проводили при рождении, в 1- и 3-месячном возрасте.

В обеих отарах из баранчиков были сформированы по 2 группы, по 20 баранчиков в каждой. В первую группу отбирали баранчиков с пониженным весом, во вторую — баранчиков с нормальным весом при рождении. Взвешивание проводили в обеих отарах при рождении, а в условиях учебно-опытного хозяйства — при рождении, в одно- и трехмесячном возрасте. Кроме этого, у баранчиков и овцематок для установления анаплазмоносительства из кончика уха брали мазки периферической крови, которые после фиксации в спирт-эфире и окрашивали по Романовскому-Гимза и новым методом окраски мазков крови

[5]. Мазки крови просматривали под микроскопом при 900-кратном увеличении по нижнему и верхнему краю. При обнаружении паразитов в эритроцитах определяли интенсивность инвазии путем подсчета их числа в 20 полях зрения и выражали в процентах к числу эритроцитов в этих полях зрения.

У баранчиков первой группы обнаруживали анаплазм, в мазках крови у баранчиков второй группы анаплазмы отсутствовали. Паразитемия у баранчиков первой группы составляла в одномесячном возрасте 15 %, трехмесячном и шестимесячном — 20 %.

Баранчиков кастрировали в возрасте 1-, 3-, и 6-месячного возраста. Кусочки семенников после кастрации отбирали для гистологических исследований, которые проводили по общепринятой методике. Полученные срезы окрашивали гематоксилином и эозином. При помощи комплекса визуализации изображения на базе Olimpus-200 получали микрофотографии.

Кроме этого, в фермерском хозяйстве исследованию подвергались семенники половозрелых баранов, павших от остро протекающего анаплазмоза.

При гистологическом исследовании семенников баранчиков месячного возраста первой группы обнаруживалось значительное уменьшение диаметра извитых семенных канальцев, расположенных непосредственно возле белочной оболочки. Кровеносные сосуды белочной оболочки семенников были кровенаполнены, расширены, клетки эндотелия сосудов местами слущены.

В отдельных местах видна пролиферация клеток эндотелия сосудов. Стенка артериол в отдельных участках разволокнена, гомогенизирована. Вокруг сосудов обнаруживаются скопления макрофагов, эпителиоидных клеток, лимфоцитов. Вокруг сдавленных извитых семенных канальцев видны очаговые клеточные инфильтраты, сдавливающие их (рис. 1).

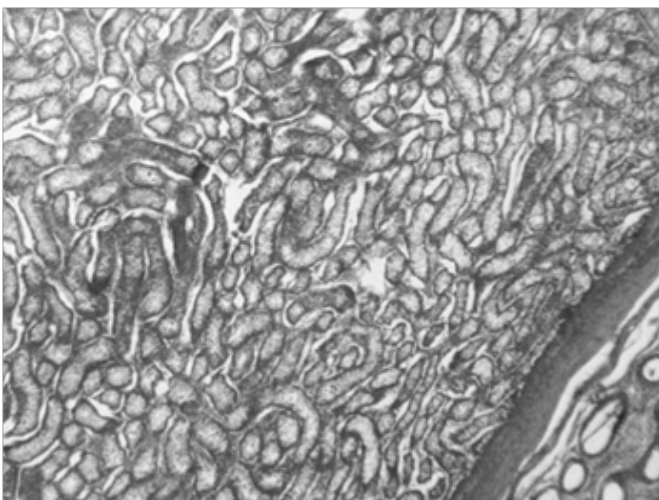


Рис. 1. Сдавливание извитых семенных канальцев у баранчика первой группы месячного возраста (гематоксилин и эозин × 100)

Fig. 1. Squeezing of the convoluted seminiferous tubules in a sheep's first group of monthly age (hematoxylin and eosin × 100)

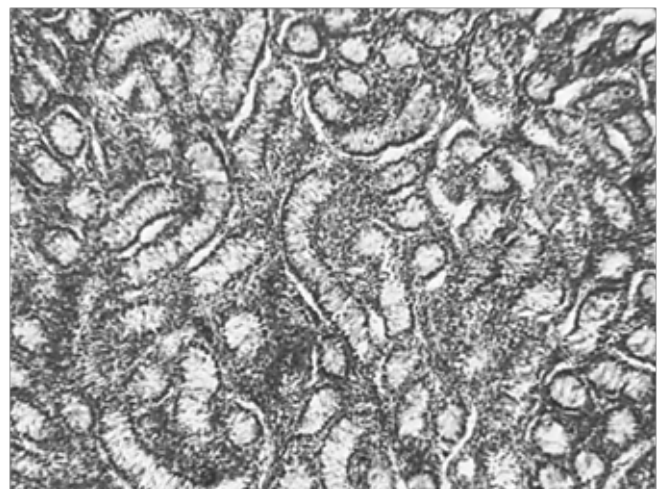


Рис. 2. Клеточные инфильтраты между извитыми семенными канальцами у баранчика первой группы 3 месячного возраста (гематоксилин и эозин × 200)

Fig. 2. Cellular infiltrates between the convoluted seminiferous tubules in the first group of 3 month old lamb (hematoxylin and eosin × 200)

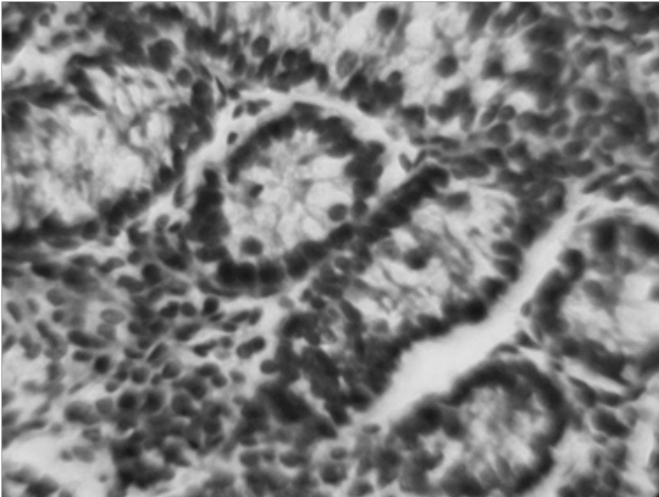


Рис. 3. Десквамация сперматогенного эпителия и клеточные инфильтраты в интерстициальной ткани у баранчика первой группы 3 месячного возраста (гематоксилин и эозин × 300)  
 Fig. 3. Desquamation of the spermatogenic epithelium and cellular infiltrates in the interstitial tissue in the first group of 3 month old lamb (hematoxylin and eosin × 300)

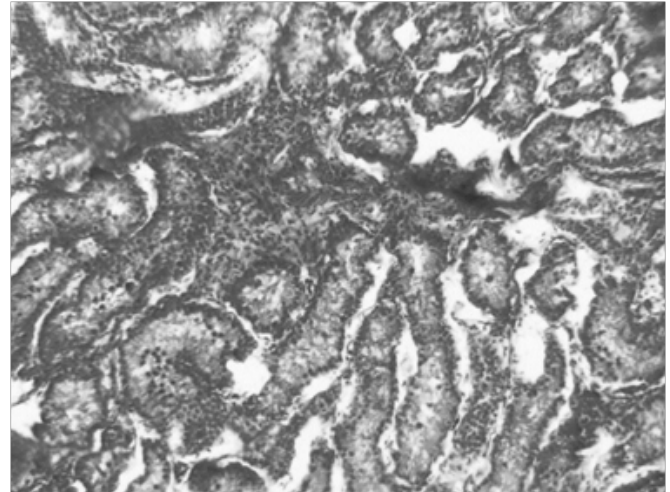


Рис. 4. Клеточные инфильтраты вокруг кровеносных сосудов у баранчика первой группы 3 месячного возраста. Окраска гематоксилином и эозином × 300  
 Fig. 4. Cellular infiltrates around blood vessels in the first group of 3 months old lamb. Stained with hematoxylin and eosin × 300

В семенниках баранчиков трехмесячного возраста изменения в кровеносных сосудах были идентичными изменениям, обнаруженным у баранчиков предыдущего возраста. Клеточные инфильтраты между извитыми семенными канальцами, состоящие из макрофагов, эпителиоидных клеток, лимфоцитов и единичных фибробластов, и фиброцитов локализовались не только ближе к белочной оболочке, но и по всей паренхиме семенника (рис. 2).

В просвете извитых семенных канальцев во всех местах было обнаружено слущивание сперматогенного эпителия, местами обнаруживался белковый детрит, макрофаги и единичные гигантские клетки, фагирующие поврежденные клетки сперматогенного эпителия. Клетки Сертоли в большинстве канальцев были увеличены в объеме, а в цитоплазме видны различной величины вакуоли, часть из них отсутствовала. Сперматогенный эпителий в большинстве извитых семенных канальцев был десквамирован и представлен только базальным слоем клеток и сперматогониями, тогда как сперматоциты первого и второго порядка полностью отсутствовали (рис. 3, 4).

У баранчиков шестимесячного возраста в белочной оболочке кровеносные сосуды были умеренно кровенаполнены, эндотелий сосудов частично слущен, местами видна очаговая пролиферация клеток эндотелия. Стенка артериол местами утолщена, гомогенизирована. Вокруг сосудов очаговое скопление клеточного пролиферата, состоящего из лимфоцитов, макрофагов, единичных фибробластов. Между извитыми семенными канальцами видны очаговые скопления макрофагов, лимфоцитов, эпителиоидных клеток, фибробластов, фиброцитов, сдавливающих извитые семенные канальцы. В участках с уменьшенным диаметром извитых семенным канальцев

между ними обнаруживались обширные разрастания соединительнотканых волокон.

Сперматогенный эпителий извитых семенных канальцев у баранчиков шестимесячного возраста был неоднородный, в большей части обнаруживалась десквамация эпителия вплоть до сперматогоний. Просвет канальцев был заполнен белковым детритом, единичными слущенными клетками. В просвете канальца были видны макрофаги, единичные гигантские клетки, фагирующие поврежденные клетки сперматогенного эпителия. Клетки Сертоли в большинстве канальцев отсутствовали, а часть из них была увеличена в объеме, в их цитоплазме обнаруживались различной величины вакуоли. Сперматогенный эпителий большинства извитых семенных канальцев был представлен только базальным слоем клеток и сперматогониями, тогда как сперматоциты первого и второго порядка отсутствовали. В единичных извитых семенных канальцах сперматогенный эпителий был частично сохранен и представлял собой базальный слой, сперматогонии, сперматоциты первого и второго порядка, а также единичные зрелые спермии.

При исследовании придатка семенника у баранчиков месячного и трехмесячного возраста явно выраженных отличий между группами не было обнаружено. В придатке семенника шестимесячных баранчиков обнаруживалась очаговая десквамация эпителия. В просвете канальцев обнаруживалось скопление зрелых спермиев и белковый детрит (рис. 5, 6). В интерстициальной ткани кровеносные сосуды запустевшие, стенка частично гомогенизирована, утолщена, вокруг сосудов и между канальцами обнаруживались очаговые скопления клеточных инфильтратов, состоящих из макрофагов, эпителиоидных клеток и единичных фибробластов.

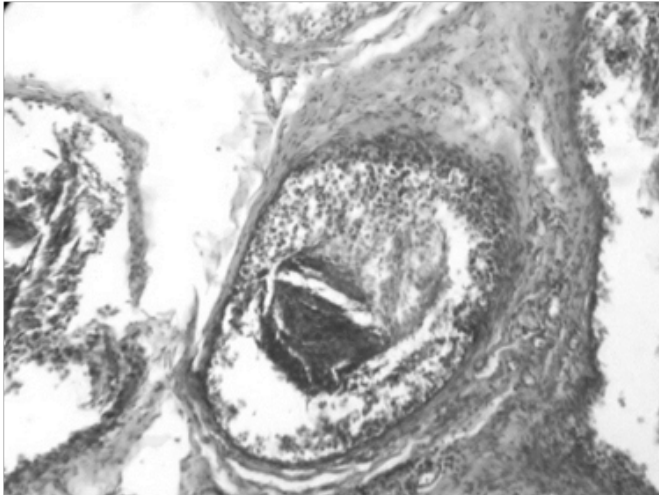


Рис. 5. Слущивание эпителия и клеточные инфильтраты в придатке семенника у шестимесячного баранчика первой группы. Окраска гематоксилином и эозином × 200  
 Fig. 5. Epilation of the epithelium and cellular infiltrates in the testicle trait in a six-month old sheep's first group. Stained with hematoxylin and eosin × 200

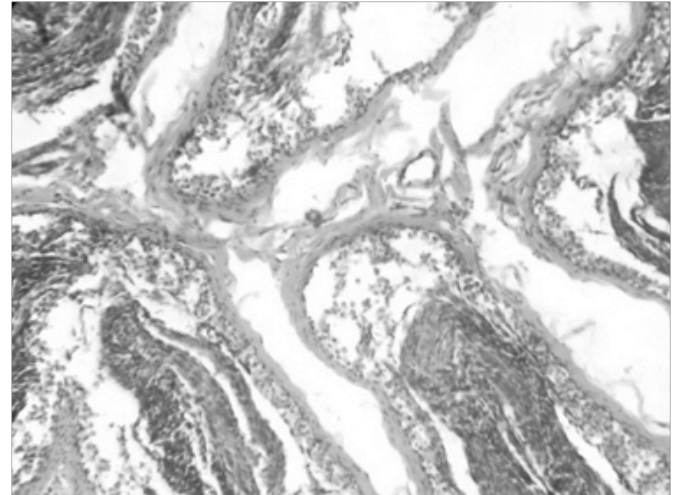


Рис. 6. Слущивание эпителия в придатке семенника у шестимесячного баранчика первой группы. Окраска гематоксилином и эозином × 150  
 Fig. 6. Segmentation of the epithelium in the testicle trait in a six-month old sheep's first group. Stained with hematoxylin and eosin × 150

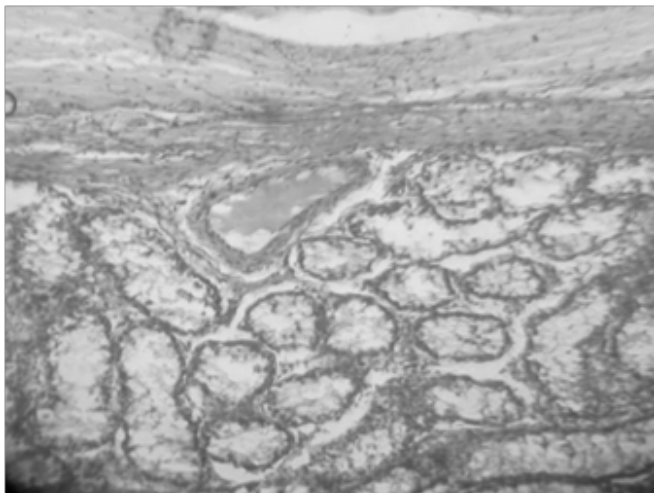


Рис. 7. Гиперемия кровеносных сосудов, десквамация сперматогенного эпителия у взрослых баранов, павших при остром течении анаплазмоза. Окраска гематоксилином и эозином об. × 10 ок. × 10  
 Fig. 7. Hyperemia of blood vessels, desquamation of spermatogenic epithelium in adult rams who died during acute anaplasmosis. Staining with hematoxylin and eosin ob. × 10 ca. × 10

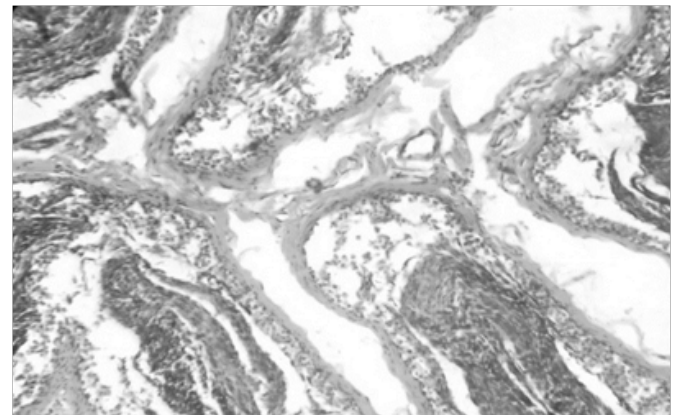


Рис. 8. Слущивание эпителия в придатке семенника у барана, павшего при сверхостром течении анаплазмоза. Окраска гематоксилином и эозином × 150  
 Fig. 8. Sedation of the epithelium in the appendage of the testis in the ram, which fell in the supernovascular course of anaplasmosis. Stained with hematoxylin and eosin × 150

При исследовании семенников от взрослых баранов, павших при остром течении анаплазмоза, в возрасте от 12 месяцев до 2 лет обнаруживались патоморфологические изменения, характерные для острого паренхиматозного орхита [5, 6] (рис. 7).

У баранчиков-анаплазмоносителей патологоанатомические изменения обнаруживаются с месячного возраста, и изменения характерны для хронического пролиферативного интерстициального орхита [7].

Таким образом, у взрослых баранов при остром течении анаплазмоза в семенниках патологоанатомические изменения характерны для острого паренхиматозного орхита. При длительном течении в строме семенника обнаруживается соединительнотканное разрастание. У баранчиков до 3-месячного возраста, рожденных от овцематок-анаплазмоносителей, патоморфологические изменения в семенниках характеризуются как хронический пролиферативный интерстициальный орхит. У шестимесячных баранчиков и старше в семенниках развивается паренхиматозный орхит.

#### Литература

1. Кошкина Н. А. Иммунологические аспекты и эпизоотическая характеристика анаплазмоза овец в Ставропольском крае : дис. ... канд. биол. наук. М., 2008. С. 151.
2. Логвинов А. Н., Михайленко В. В., Луцук С. Н. Морфологические изменения в плаценте овец при анаплазмозе // Вестник АПК Ставрополя. 2013. № 3 (11). С. 142–145.

3. Митрофанов П. М., Семенов В. А., Гомбоев Д. Д., Венедиктова Л. В., Михайленко В. В., Толярова Ж. Хламидиоз самцов животных // Ветеринария. 2004. № 1. С. 56.
4. Мишенина Е. В. Воспроизводительная функция баранов и ее связь с анаплазмозом овец : автореф. дис. ... канд. вет. наук. Ставрополь, 2004. 21 с.
5. Трухачев В. И., Родин В. В., Михайленко В. В., Дергунов А. А. Способ окраски мазков крови : пат. № 2304776 РФ.
6. Ряпосова М. В., Шкуратова И. А., Дроздова Л. И., Мымрин В. С. Биохимический и иммунологический статус племенных быков в Уральском регионе // Вопросы нормативно-правового регулирования в ветеринарии. 2016. № 3. С. 125–129.
7. Ряпосова М. В., Дроздова Л. И., Данилкина О. А. Морфологические изменения в семенниках быков-производителей при нарушении их воспроизводительной способности // Современные проблемы патологической анатомии, патогенеза и диагностики болезней животных : мат. 18-й Междунар. науч.-методич. конф. по патологической анатомии животных. М. : Московская государственная академия ветеринарной медицины и биотехнологии им. К. И. Скрябина, 2014. С. 100–103.
8. Кузнецова Т. В., Дроздова Л. И. Сравнительный анализ возрастных изменений семенников у хряков различных пород // Аграрный вестник Урала. 2014. № 3 (121). С. 32–35.
9. Мишенина Е. В., Комарова Л. Н., Багамаев Б. М. Терапия экспериментального анаплазмоза у баранов-производителей и овцематок // Диагностика, лечение и профилактика заболеваний сельскохозяйственных животных : мат. 72-й науч.-практ. конф. М., 2008. С. 90–92.
10. Донкова Н. В., Савельева А. Ю. Цитология, гистология и эмбриология. Санкт-Петербург, 2014. 455 с.

#### References

1. Koshkina N. A. Immunological aspects and epizootic characteristics of sheep anaplasmosis in the Stavropol Territory : dis. ... cand. of biol. sc. M., 2008. P. 151.
2. Logvinov A. N., Mikhailenko V. V., Lutsuk S. N. Morphological changes in the placenta of sheep during anaplasmosis // Herald of the agrarian and industrial complex of Stavropol. 2013. No. 3 (11). P. 142–145.
3. Mitrofanov P. M., Semenov V. A., Gomboev D. D., Venediktova L. V., Mikhailenko V. V., Tolyarova J. Chlamydiae of male animals // Veterinary Medicine. 2004. No. 1. P. 56.
4. Mishenina E. V. Reproductive function of rams and its relation to sheep anaplasmosis : abstract. dis. ... cand. of vet. science. Stavropol, 2004. 21 p.
5. Trukhachev V. I., Rodin V. V., Mikhailenko V. V., Dergunov A. A. The method of coloring blood smears : pat. No. 2304776 Russian Federation.
6. Ryaposova M. V., Shkuratova I. A., Drozdova L. I., Mymrin V. S. Biochemical and immunological status of breeding bulls in the Urals region // Questions of regulatory legal regulation in veterinary medicine. 2016. No. 3. P. 125–129.
7. Ryaposova M. V., Drozdova L. I., Danilkina O. A. Morphological changes in the testes of bulls-producers in violation of their reproductive ability // Modern problems of pathological anatomy, pathogenesis and diagnosis of animal diseases : mat. of the 18th Intern. scientific-methodological conf. on pathological anatomy of animals. M. : Moscow State Academy of Veterinary Medicine and Biotechnology named after K. I. Skryabin, 2014. P. 100–103.
8. Kuznetsova T. V., Drozdova L. I. Comparative analysis of age changes in testes in boars of different breeds // Agricultural Bulletin of the Urals. 2014. No. 3 (121). P. 32–35.
9. Mishenina E. V., Komarova L. N., Bagamaev B. M. Therapy of experimental anaplasmosis in sheep-producers and ewes // Diagnosis, treatment and prevention of diseases of farm animals : mat. of the 72nd scientific-practical conf. M., 2008. P. 90–92.
10. Donkova N. V., Savelieva A. Yu. Cytology, histology and embryology. SPb., 2014. 455 p.