

ГИСТОМОРФОЛОГИЧЕСКАЯ КАРТИНА РАНЕВОГО ПРОЦЕССА ПРИ ПРИМЕНЕНИИ МАЗИ НА ОСНОВЕ НАНОЧАСТИЦ В ЛЕЧЕНИИ РАН

Н. В. ФЕДОТА, кандидат ветеринарных наук, доцент,
Е. А. ФОНАРЕВА, ассистент ветеринарного врача НД и ЛВЦ,
Ставропольский государственный аграрный университет
(355000, г. Ставрополь, пер. Зоотехнический, д. 12, ул. Серова, д. 523)

Ключевые слова: гистоморфологические изменения, мазь с наночастицами, регенерирующие свойства, воспаление.

Проблема заживления ран различной этиологии не утрачивает своей актуальности на протяжении многих десятилетий. основополагающей методологией решения этой проблемы является принцип управления раневым процессом за счет направленного местного воздействия на него биологически активными веществами с антимикробной активностью. В развитии этих аспектов несомненный интерес представляют достижения современной фармакологии, позволяющие разрабатывать новые препараты, обладающие способностью противостоять развитию инфекционных осложнений в ране и улучшать репарацию тканей, не оказывая при этом вредного влияния на организм. По мнению многих авторов и ученых, исследовавших процессы регенерации ран различной этиологии в экспериментальных условиях, доказаны преимущества использования препаратов с антимикробным действием. Включение в состав наночастиц серебра и цинка приводит к менее выраженному воспалительному процессу в очаге, что является морфологическим субстратом для образования грануляций в нанесенной травме. Серебро обладает широким спектром антимикробной активности в отношении аэробной и анаэробной микрофлоры, в том числе антибиотикорезистентной; проявляет вирулицидную и фунгицидную активность; оказывает противовоспалительное действие. Соединения цинка являются одним из компонентов ряда комплексных дерматологических и косметических препаратов, таких как «Цинковая мазь», «Паста Лассара» и др. Их фармакологическое действие заключается в образовании альбуминатов и денатурации белков. При нанесении на пораженную поверхность уменьшаются процессы экссудации, воспаления и раздражения тканей. Способность цинка принимать участие в процессах лигандообразования с органическими молекулами объясняет чрезвычайно широкий спектр его участия в разных биологических системах. Это сопровождается и относительной безопасностью этого элемента, особенно отсутствием окислительных свойств (в отличие от железа и меди), что улучшает транспорт и метаболизм цинка в организме и способствует быстрому усвоению его клетками. Цинкзависимыми являются такие жизненно важные гормоны, как инсулин, кортикотропин, соматотропин, гонадотропины, он необходим для образования эритроцитов и других форменных элементов крови. Считают, что цинк обладает антиоксидантными свойствами, а также улучшает действие других антиоксидантов. В исследуемой работе показано, что применение препарата на основе наночастиц серебра и цинка приводит к интенсификации выселения в область повреждения клеточных элементов с одновременным повышением их функциональной активности.

HISTOMORPHOLOGIC PICTURE OF THE WOUND PROCESS WITH THE USE OF OINTMENTS BASED ON NANOPARTICLES IN THE TREATMENT OF WOUNDS

N. V. FEDOTA, candidate of veterinary sciences, associate professor,
E. A. FONAREVA, assistant veterinarian ND I LVC,
Stavropol State Agrarian University
(12 Zootehnicheskij l., 523 Serova str., 355000, Stavropol)

Keywords: histomorphological changes, ointment with nanoparticles, regenerating properties, inflammation.

The problem of healing wounds of various etiologies does not lose its relevance for many decades. The basic methodology for solving this problem is the principle of managing the wound process by directing local action on it with biologically active substances with antimicrobial activity. In the development of these aspects, the achievements of modern pharmacology are of undoubted interest, allowing the development of new drugs that have the property of resisting the development of infectious complications in the wound and improving tissue repair without adversely affecting the body. According to many authors and scientists who studied the processes of regeneration of wounds of various etiologies under experimental conditions, the advantages of using drugs with antimicrobial effect are proved. Inclusion of silver and zinc in nanoparticles leads to a less pronounced inflammatory process in the focus, which is a morphological substrate for the formation of granulations in the trauma. Silver has a wide spectrum of antimicrobial activity against aerobic and anaerobic microflora, including antibiotic-resistant microflora; shows virucidal and fungicidal activity; has anti-inflammatory effect. Zinc compounds are one of the components of a number of complex dermatological and cosmetic preparations, such as «Zinc Ointment», «Pasta Lassara», etc. Their pharmacological action consists in the formation of albumin and protein denaturation. When applied to the affected surface, the processes of exudation, inflammation and irritation of tissues decrease. The ability of zinc to participate in ligand formation with organic molecules explains the extremely wide range of its participation in different biological systems. This is accompanied by the relative safety of this element, especially the lack of oxidative properties (unlike iron and copper), which improves the transport and metabolism of zinc in the body and promotes rapid assimilation by its cells. Zinc-dependent are such vital hormones as insulin, corticotropin, somatotropin, gonadotropins, it is necessary for the formation of erythrocytes and other blood elements. It is believed that zinc has antioxidant properties, and also improves the effect of other antioxidants. In the study, it was shown that the use of a preparation based on silver and zinc nanoparticles leads to an intensification of eviction into the damage area of cellular elements with a simultaneous increase in their functional activity.

Положительная рецензия представлена Л. И. Дроздовой, доктором ветеринарных наук, профессором, заведующим кафедрой Уральского государственного аграрного университета.

Цель настоящего исследования состояла в изучении на экспериментальных животных гистоморфологических изменений тканей ожоговых ран у крыс.

Методика исследований

Исследования проведены на 30 беспородных белых крысах массой 140–160 г. Анестезия осуществлялась путем ингаляции животным паров эфира. После обработки операционного поля крысам смоделировали термические ожоги, ожоговые раны по общепринятой методике [5, 6]. При нанесении ожогов пустую стеклянную пробирку с внутренним диаметром 22 мм (площадь сечения 4 см²) и длиной 15 см заполняли горячей водой, помещали ее вертикально в кипящую воду на 2/3 высоты, прогревали в течение 1 мин, через край заполняли на 2/3 высоты и в вертикальном положении приводили в плотный контакт с оголенным участком кожи животного на 10 сек. Ее площадь составляет около 8–9 % от всей поверхности тела. Для расчета ее значений у крысы использовали формулу, предложенную Миха:

$$S = k \times 2/3W,$$

где *S* – поверхность тела, см², *W* – масса тела животного, кг, *k* – константа Миха (9,46).

Образующиеся в результате ожоги III Б степени имели округлую форму, дно ран было ярко-красным, местами с коричневым оттенком. Края представляли собой слегка нависающие кусочки мягких тканей красно-коричневого цвета. Вокруг раны отмечалась зона гиперемии шириной 0,5–0,8 см. Ежедневно, дважды в день проводили осмотр опытных животных, обработку раневой поверхности и фиксировали показатели заживления. В течение экспериментального периода нами осуществлялся контроль ожоговой поверхности на 1, 3, 5, 10, 14-е сутки. Тестируемые вещества применяли в дозе 10 мг/см². В качестве контрольного вещества применяли физиологический раствор.

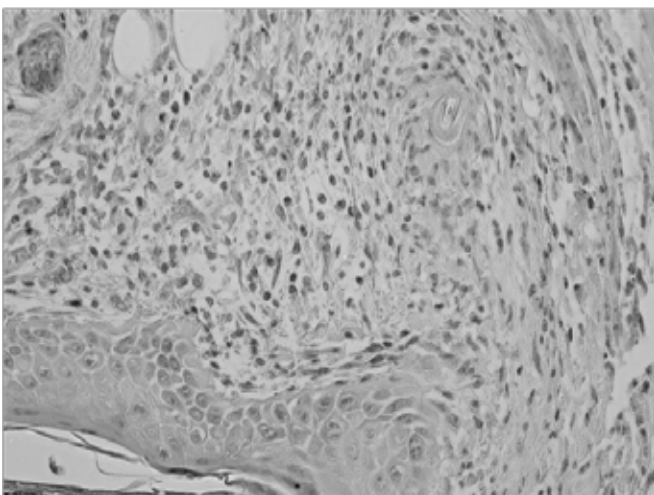


Рис. 1. Сформированная грануляционная ткань с лейкоцитарным инфильтратом в области раневого дефекта дермы. Окраска гематоксилином и эозином. Группа контроля. Ув.×400
Fig. 1. Formed granulation tissue with leukocyte infiltrate in the area of the wound defect of the dermis. Staining with hematoxylin and eosin. Group control. Uv.×400

Биоптаты регенерирующих тканей, полученные в эти сроки, подвергались гистологической проводке по стандартным методикам с последующим получением микропрепаратов.

Результаты исследования

Анализ результатов экспериментального исследования показал, что через три дня после нанесения травмы у животных контрольной группы область повреждения была покрыта плотным, иногда фрагментированным струпом, состоящим из разрушенных и дегенеративно измененных клеточных элементов, в основном нейтрофильных лейкоцитов. Под струпом располагался небольшой по ширине лейкоцитарный вал, который подстилал струп на всем протяжении дефекта. Формирующаяся грануляционная ткань занимала центральное положение в области повреждения и содержала многочисленные капилляры и круглоклеточные элементы, которые образовывали очаговые скопления.

У животных опытной группы, раны которых обрабатывали изотоническим раствором, в этот же срок большей фрагментированный струп покрывал рану частично, а иногда был отделен от подлежащих тканей на всем протяжении. В центре раны располагалась зрелая грануляционная ткань, содержащая различные гематогенные и тканевые клеточные элементы, с краев раны появлялись единичные макрофаги, фибробласты и коллагеновые волокна. Наблюдался рост новообразованного эпителия, протяженность регенерата составила 574,51 ± 12,46 мкм против 589,01 ± 14,58 мкм в группе контроля; на границе с неповрежденным эпидермисом выявлялась его гипертрофия.

Через пять дней от начала заживления у животных контрольной группы, раны которых обрабатывались мазью с наночастицами, в центре повреждения сохранялись остатки фрагментированного струпа. Под струпом локализовался небольшой участок грануляционной ткани, содержащей круглоклеточные элементы. На границе с неповрежденной кожей эпителий был резко гипертрофирован, регенерат отличался образованием небольших выростов базальной мембраны в подлежащую ткань (рис. 1).

У животных опытной группы, раны которых обрабатывали изотоническим раствором, в этот же срок происходила частичная или полная эпителизация повреждений. У отдельных крыс на поверхности раны сформировался ровный эпителиальный пласт, состоящий из 8–10 рядов клеток с ровной, не образующей выростов в толщу дермы, базальной мембраной (рис. 2). Его протяженность составила 164,4 ± 8,01 против 226,13 ± 6,95 мкм в группе контроля (*p* < 0,05). Под эпителием раневой дефект был заполнен зрелой грануляционной тканью с выраженной васкуляризацией и характерным горизонтальным расположением фибробластов вокруг сосудов.

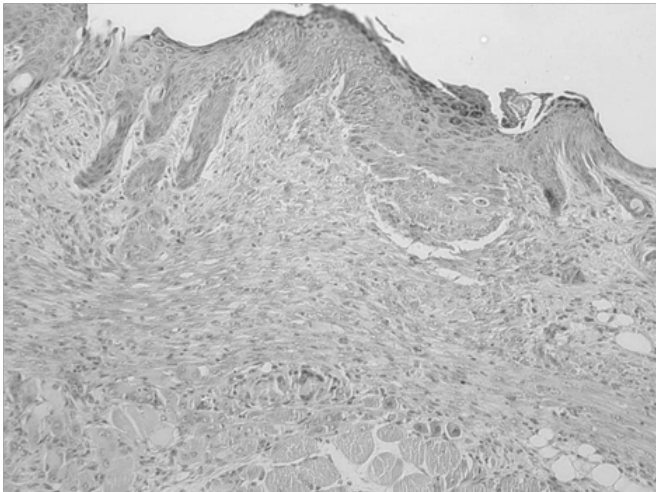


Рис. 2. Область раневого дефекта с фрагментами струпа. Окраска гематоксилином и эозином. Опытная группа. Ув.×200
Fig. 2. Area of wound defect with fragments of the scab. Staining with hematoxylin and eosin. Experienced group. Uv.×200

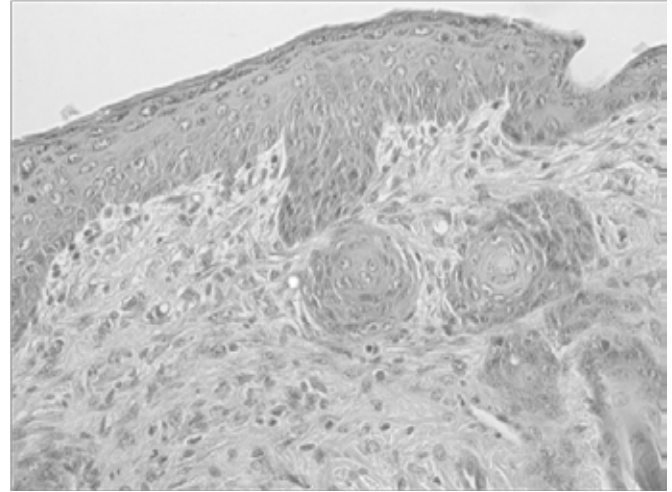


Рис. 3. Строение новообразованного эпидермиса. Группа контроля. Окраска гематоксилином и эозином. Ув.×400
Fig. 3. The structure of the newly formed epidermis. The control group. Staining with hematoxylin and eosin. Uv.×400

Через семь дней различия, отмеченные нами ранее, проявились особенно отчетливо. У животных группы контроля наблюдалась полная эпителизация экспериментальных повреждений. Новообразованный эпителиальный пласт, состоящий из нескольких рядов клеток, покрывал всю область дефекта на протяжении $629,37 \pm 19,01$. Его базальная мембрана имела неровную конфигурацию, однако выростов в подлежащую ткань не наблюдалось и образования волосяных фолликулов и сальных желез не происходило. Под эпителием располагалась соединительная ткань с типичными клеточными структурами (рис. 3).

У животных опытной группы, раны которых обрабатывали изотоническим раствором, раневой процесс завершился формированием органоспецифического регенерата. Об этом свидетельствовали полная эпителизация ран, выраженная контракция области повреждения, выражающаяся в достоверно меньшей протяженности регенерата ($609,22 \pm 15,01$ против $634,72 \pm 18,01$ мкм в контроле), и новообразование волосяных фолликулов и сальных желез (рис. 4).

Выводы и рекомендации

Таким образом, экспериментальное исследование мази с наночастицами серебра и цинка показало эффективность ее применения при моделировании заживления ран кожи первичным натяжением. Включение в состав наночастиц серебра и цинка приводит к менее выраженному и быстро купирующемуся процессу воспаления, что является морфологическим субстратом для образования грануляционной ткани в области нанесенной травмы. Активный анги-

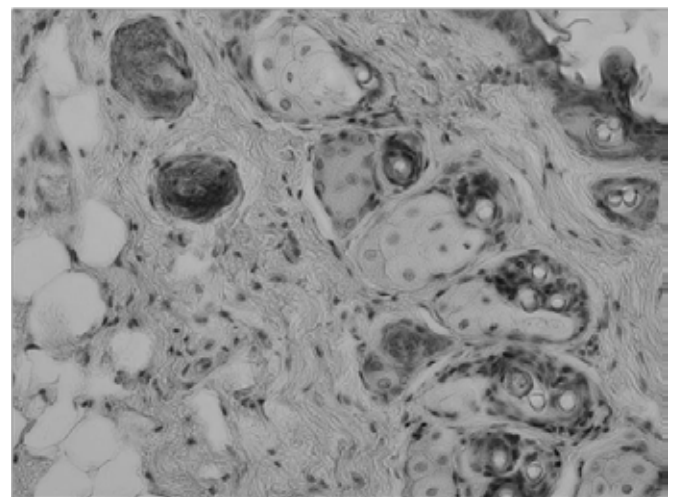


Рис. 4. Многоцветные волосяные фолликулы. Опытная группа. Окраска гематоксилином и эозином. Ув.×400.
Fig. 4. Multicolored hair follicles. Experienced group. Staining with hematoxylin and eosin. Uv.×400.

огенез и пролиферация фибробластов, сопровождающие формирование грануляций, последующая их трансформация в соединительную ткань, увеличение темпов эпителизации зоны повреждения по существу отражают переход процесса заживления ран из фазы воспаления в фазу пролиферации [1]. Выявленные свойства новой мази с наночастицами, очевидно, дают основание для вывода о перспективности их применения в клинической практике, поскольку обеспечивают снижение числа гнойных осложнений, а следовательно, улучшение косметических результатов и сокращение сроков реабилитации пациентов.

Литература

1. Веремей Э. И. Патогенетическая терапия в клинической ветеринарной медицине / Э. И. Веремей и др. Минск : Техно-Перспектива, 2010. С. 164.
2. Ермолаев В. А., Сапожников А. В., Марьин Е. М., Ляшенко П. М., Днекешев А. К., Мурзабаев К. Е., Киреев А. К. Клинико-морфологическая картина кожно-мышечных ран у собак под воздействием светодиодного излучения красного диапазона (СДИКД) // Актуальные вопросы ветеринарной науки : мат. междунар. науч.-практ. конф. Ульяновск, 2015. С. 149–154.

3. Колсанов А. В. Морфологические особенности заживления дефектов кожного покрова при применении раневых фитопокрытий в эксперименте / А. В. Колсанов, А. В. Толстов, А. С. Воронин // *Морфология*. 2012. № 3 (т. 141). С. 80.
4. Краузе Н. И. Механизм заживления гранулирующих поверхностных и глубоких зияющих ран и некоторые принципиальные вопросы их лечения // *Труды Саратовского мед. ин-та*. Саратов, 2009. С. 31–45.
5. Кузин М. И. Раны и раневая инфекция // *Книга по требованию : учеб. пособие* / М. И. Кузин, Б. М. Костюченко. М., 2012. С. 389–411.
6. Муромцев А. Б., Шестаков А. В., Бовс А. А. Сравнение эффективности использования различных препаратов при лечении неосложненных послеоперационных ран у собак и кошек // *Инновации в науке, образовании и бизнесе-2014 : мат. Междунар. науч. конф.* Калининград, 2014. С. 20–23.
7. Новикова К. О. Раны и гнойно-воспалительный процесс у собак // *В мире научных открытий : мат. III Всерос. студенческой науч. конф.* Ульяновск, 2014. С. 60–65.
8. Персаева Н. С., Чеходарида Ф. Н., Гугкаева М. С. Этиопатогенетическая терапия ран у собак // *Ветеринарный врач*. 2014. № 6. С. 26–30.
9. Руппель В. В. О том, чем лечат дерматологи: местная терапия кожи / В. В. Руппель // *Ветеринар*. Петербург. 2015. № 5. С. 36–39.
10. Семенов Б. С. Практикум по общей хирургии / Б. С. Семенов, А. А. Стекольников, Э. И. Веремей. СПб. : Лань, 2013. 368 с.
11. Слюсар Г. В. Опыт лечения ран у собак // *Международный вестник ветеринарии*. 2013. № 4. С. 22–26.
12. Тезина Е. Ю. Опыт сравнительного применения мазей «Фузимет» и «Левомеколь» в комплексном лечении ожоговых ран / Е. Ю. Тезина, О. П. Родина, О. А. Водопьянова, Е. Ф. Семенова, И. Я. Моисеева // *Современные проблемы науки и образования*. 2015. № 3.
13. Шнякина Т. Н., Безина Н. М., Щербаков Н. П. Гематологические и клинические исследования при лечении экспериментальной ожоговой раны у собак // *Вестник Алтайского гос. аграрного университета*. 2017. № 4. С. 127–131.
14. Effects of platelet-rich plasma gel on skin healing in surgical wound in horses / R. De Rossi et al. // *Acta Cir Bras*. 2009. No. 24 (4). P. 276–281.
15. Manon-Jensen T. Collagen-mediated hemostasis / T. Manon-Jensen, N. G. Kjeld, M. A. Karsdal // *J. Thromb. Haemost.* 2016. Vol. 14. Is. 3. P. 438–448.

References

1. Veremey E. I. Pathogenetic therapy in clinical veterinary medicine / E. I. Veremey et al. Minsk : Techno Perspectives, 2010. P. 164.
2. Ermolaev V. A., Sapozhnikov V. A., Maryin E. M., Lyashenko P. M., Dakashev A. K., Murzaev K. E., Kireev A. K. Clinical-morphological picture of skin-muscular wounds in dogs under the influence of led radiation of the red range (SVCD) // *Topical issues of veterinary science : materials of International scientific-practical conf.* Ulyanovsk, 2015. P. 149–154.
3. Kolsanov A. B. Morphological features of the healing of skin defects in the application of wound photoparty in experiment / A. B. Kolchanov, A. V. Tolstov, C. A. Voronin // *Morphology*. 2012. No. 3 (T. 141). P. 80.
4. Krause N. I. The mechanism of healing of the granulating surface and deep gaping wounds and some fundamental questions of their treatment // *Proceedings of the Saratov medical in-ta*. Saratov, 2009. P. 31–45.
5. Kuzin M. I. Wounds and wound infection // *Book-on-demand : training manual* / M. I. Kuzin, B. M., Kostyuchenok. M., 2012. P. 389–411.
6. Muromtsev A. B., Shestakov A. V., Bovs A. A. Comparison of the effectiveness of the use of various drugs in the treatment of uncomplicated postoperative wounds in dogs and cats // *Innovations in science, education and business-2014 : materials International scientific conf.* Kaliningrad, 2014. P. 20–23.
7. Novikova K. O. Wounds and suppurative inflammation in dogs // *The world of scientific discoveries : materials of the III all-Russian student scientific conf.* Ulyanovsk, 2014. P. 60–65.
8. Persaev N. S., Chegodaev F. N., Gugkaev M. S. Etiopathogenetic therapy of wounds in dogs // *Vet.* 2014. No. 6. P. 26–30.
9. Ruppel V. V. About what dermatologists treat: local therapy of the skin / V. V. Ruppel // *Vet.* Petersburg. 2015. No. 5. P. 36–39.
10. Semenov B. S. Workshop in General surgery / B. S. Semenov, A. A. Stekolnikov, E. I. Veremey. SPb. : Lan', 2013. 368 p.
11. Slyusar G. V. Experience of treatment of wounds in dogs // *International bulletin of veterinary science*. 2013. No. 4. P. 22–26.
12. Tesina E. U. A comparative application of ointments «Posimat» and «Levomekol» in complex treatment of burn wounds / E. Y. Tutina, O. P. Rodina, O. A. Vodopyanova, E. F. Semenova, I. Y. Moiseeva // *Modern problems of science and education*. 2015. No. 3.
13. Shnjakina T. N., Betina N. M., Scherbakov N. P. Haematological and clinical studies in the treatment of experimental burn wounds in dogs // *Vestn. Altai state agrarian University*. 2017. No. 4. P. 127–131.
14. Effects of platelet-rich plasma gel on skin healing in surgical wound in horses / R. De Rossi et al. // *Acta Cir Bras*. 2009. No. 24 (4). P. 276–281.
15. Manon-Jensen T. Collagen-mediated hemostasis / T. Manon-Jensen, N. G. Kjeld, M. A. Karsdal // *J. Thromb. Haemost.* 2016. Vol. 14. Is. 3. P. 438–448.