

## МОРФОЛОГИЧЕСКИЕ ИЗМЕНЕНИЯ В ЦЕНТРАЛЬНОМ ЗРИТЕЛЬНОМ АНАЛИЗАТОРЕ КОШЕК В ВОЗРАСТНОМ АСПЕКТЕ

К. М. ПЛАДИСТАЯ, аспирант кафедры инфекционных заболеваний,  
Пермский государственный аграрно-технологический университет  
им. академика Д. Н. Прянишникова

(614013, г. Пермь, ул. Академика Королева, д. 8; тел.: 8 908 274-40-28, e-mail: pkm.ru@rambler.ru),

Н. А. ТАТАРНИКОВА, доктор ветеринарных наук, профессор, завкафедрой инфекционных болезней,  
Пермский государственный аграрно-технологический университет  
им. академика Д. Н. Прянишникова

(614990, г. Пермь, ул. Петропавловская, д. 23, e-mail: tatarnikova-n-a@ya.ru)

**Ключевые слова:** кошка, возрастные изменения, центральный зрительный аппарат, невроцит, мозг, колликвация, отек, десквамация, липофусцин, гистоархитектоника.

В представленной статье рассмотрено исследование центрального зрительного анализатора глаз 53 кошек в городе Перми на базе кафедры инфекционных заболеваний ПГАТУ за период с 2016 по 2018 год. Рассматриваемый отдел органа зрения – один из наиболее значимых объектов ввиду того, что он является завершающим звеном в процессе восприятия животной информации извне. После естественной смерти животного либо его гуманной эвтаназии ввиду неизлечимого заболевания производилась экстирпация центрального зрительного анализатора, далее фиксировались размеры органа, определялись его форма, цвет и консистенция, наличие внешне видимых очаговых изменений. Затем производилась вырезка материала, которая предполагала взятие достаточного по количеству и качеству для исследования объема ткани, разной по структуре и свойствам. Производилась гистологическая проводка необходимого для исследования материала. Полученные срезы окрашивали по стандартным методикам и исследовали в световом микроскопе фирмы Axioscop 40 с окуляром 10х, при увеличениях объектива 5х; 40х; 100х. Рассмотренные структуры зрительного анализатора являются составной частью общей работы по исследованию этого органа в возрастном аспекте у кошек. В зарубежной и отечественной литературе нами обнаружены лишь фрагментарные данные относительно изменений в зрительном анализаторе кошек пожилого возраста. Преимущественно их описание в литературе связано с обуславливающими их заболеваниями. В ракурсе естественно возникающих возрастных изменений этот вопрос ранее не рассматривался. В дальнейшем нами планируется составление атласа патоморфологических изменений зрительного анализатора кошки в возрастном аспекте.

## MORPHOLOGICAL CHANGES IN THE CENTRAL VISUAL ANALYZER OF CATS IN THE AGE ASPECT

К. М. PLADISTAYA, graduate student of the department of infectious diseases,  
Perm State Agrarian-Technological University named after academician D. N. Pryanishnikov

(8 Akademika Koroleva Str., 614013, Perm; phone: 8 908 274-40-28; e-mail: pkm.ru@rambler.ru),

N. A. TATARNIKOVA, doctor of veterinary sciences, professor, head of the department of infectious diseases,  
Perm State Agrarian-Technological University named after academician D. N. Pryanishnikov

(23 Petropavlovskaya Str., 614990, Perm; e-mail: tatarnikova-n-a@ya.ru)

**Keywords.** cat, age-related changes, Central visual apparatus, neurocyte, brain, collision, edema, desquamation, lipofuscin, histoarchitectonics.

The paper presents the study of Central visual analyzer eyes of 53 cats in the city of Perm, the Department of infectious diseases, PSATU for the period from 2016–2018 years. The considered Department of the organ of vision is one of the most significant objects due to the fact that it is the final link in the process of perception of animal information from the outside. After the natural death of the animal or its humane euthanasia due to incurable disease, the Central visual analyzer was extirpated, then the size of the organ was recorded, its shape, color and consistency, the presence of externally visible focal changes were determined. Then the cutting of the material was carried out, which assumed taking sufficient in quantity and quality to study the volume of tissue, different in structure and properties. Histological wiring of the material necessary for the study was performed. The obtained sections were painted according to standard methods and examined in a light microscope of Axioscop 40 with an eyepiece 10x, at magnifications of the lens 5x; 40x; 100x. The considered structures of the visual analyzer are an integral part of the General work on the study of this organ in the age aspect in cats. In foreign and domestic literature we have found only fragmentary data on the changes in the visual analyzer cats of advanced age. Mainly their description in the literature is associated with their underlying diseases. In the perspective of naturally occurring age-related changes, this issue has not been previously considered. In the future, we plan to compile an Atlas of pathomorphological changes in the visual analyzer of cats in the age aspect.

Положительная рецензия представлена К. А. Сидоровой, доктором биологических наук,  
профессором, заведующей кафедрой анатомии и физиологии аграрного университета Северного Зауралья.

**Цель и методика исследований**

В проработанной за несколько лет текущего исследования иностранной и отечественной литературе нами не было найдено данных об изменениях возрастного характера в зрительном анализаторе кошек. Описаны изменения, характерные при различных заболеваниях глаза кошек, но старческие изменения практически не отражены. Целью нашего исследования является подробное морфологическое описание процессов старения в таком высокоорганизованном органе, как зрительный анализатор. Используются методики, общепринятые в гистологических исследованиях: гистологическая проводка, окрашивание гематоксилином и эозином и по Ван Гизону. Далее полученные препараты были изучены в световом микроскопе Axioscop 40 и сделаны снимки видеокамерой Infinity 1. В полость черепа зрительный нерв проникает через зрительный канал, располагаясь над областью турецкого седла, где происходит перекрест нервных волокон двух зрительных нервов – так называемая хиазма. В хиазме происходит частичное пересечение нервных волокон, идущих от внутренних половин сетчатки, в том числе и части папилломакулярного пучка [1, 10]. Проходя на другую половину, они объединяются с волокнами, несущими информацию от наружных половин сетчатки, но другого глаза, образуя зрительные тракты [2]. Снаружи хиазма граничит с внутренними сонными артериями [4]. Зрительные тракты следуют далее, огибая ножки мозга, оканчиваясь в наружном коленчатом теле задней части зрительного бугра и переднем четверохолмии. При этом нервные клетки наружного коленчатого тела выполняют функции первичного зрительного центра – здесь возникает первичное, еще неосознанное ощущение света, большей частью необходимого для неосознанных рефлекторных реакций, например, поворота головы на внезапную вспышку све-

та [5, 7]. От определенных групп клеток наружного коленчатого тела начинается зрительная лучистость, далее несущая информацию к коре головного мозга [3, 8]. Участок коры головного мозга, отвечающий за зрение, расположен в птичьей (шпорной) борозде затылочной доли [6, 10]. Здесь находится зрительный центр, в котором происходит окончательная расшифровка нервного импульса, возникшего в сетчатке [9].

**Результаты исследований**

Нами прослежены изменения центрального зрительного анализатора кошек в возрасте старше восьми лет на уровне зрительной коры, которые были неоднозначны. Здесь на фоне грубых сосудистых нарушений развивались процессы склероза, гиалиноза стенок сосудов, приводя к колликации и избыточному глиозу на уровне вещества мозга, особенно периваскулярно. В условиях колликации вещества мозга глиальные клетки включались в поддержание процессов гомеостаза местного характера с целью уменьшения объема тканевой жидкости и восстановления гистоархитектоники вещества мозга.

Описанные изменения в первую очередь были обусловлены выраженными сосудистыми нарушениями в коре головного мозга. В сосудистом русле на уровне капилляров, артериол и более крупных артерий нами отмечены явления стаза (рис. 1).

Венозные сосуды характеризовались избыточным кровенаполнением, что можно было объяснить диссонансом в работе артериального и венозного звеньев микроциркуляции, а также капиллярного кровотока, благодаря гемодинамическим нарушениям кровоснабжения.

Стенки вен истончались, просветы расширялись. Застойные явления в сосудах способствовали увеличению сосудистой проницаемости с выходом жидкой части крови за пределы стенки сосуда с развитием периваскулярного (перивенозного) отека.

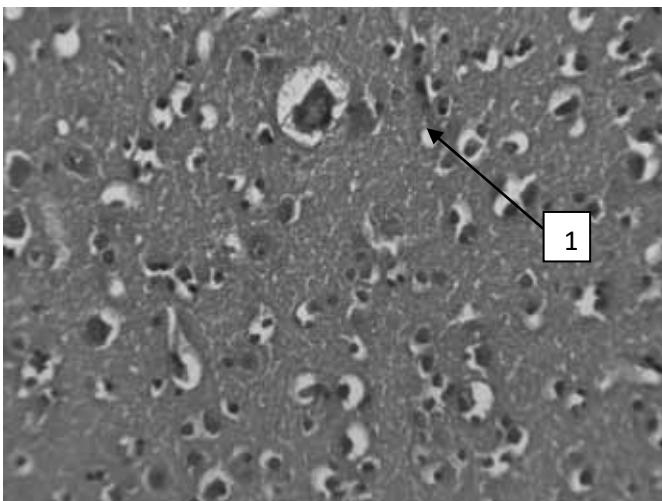


Рис. 1. Центральная часть зрительного анализатора кошки 15 лет. Стаз в капиллярах (1). 40x. Гематоксилин и эозин  
 Fig. 1. The Central part of the visual analyzer of a cat 15 years old. Stasis in capillaries (1). 40x. Hematoxylin and eosin

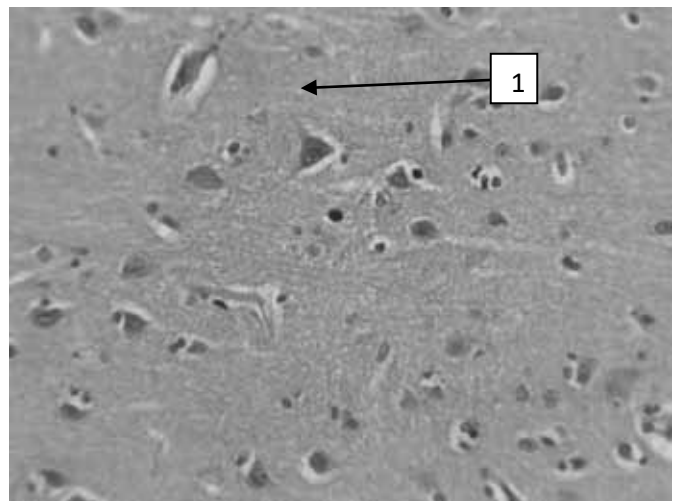


Рис. 2. Центральная часть зрительного анализатора кошки 13 лет. Перичеселлюлярный отек (1). 40x. Гематоксилин и эозин  
 Fig. 2. Central part of visual analyzer cats 13 years old. Pericellular edema (1). 40x. Hematoxylin and eosin

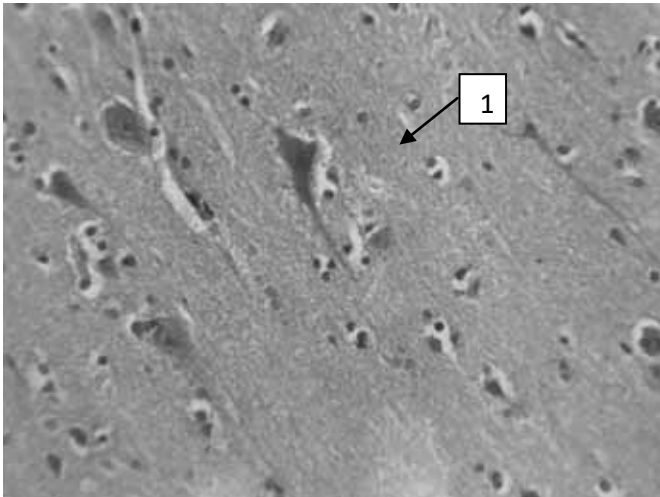


Рис. 3. Центральная часть зрительного анализатора кошки 14 лет. Липофусцин в нервной клетке перинуклеарно (1). 40х. Гематоксилин и эозин  
 Fig. 3. The Central part of the visual analyzer of a cat is 14 years old. Lipofuscin in the nerve cell perinuclear (1). 40x. Hematoxylin and eosin

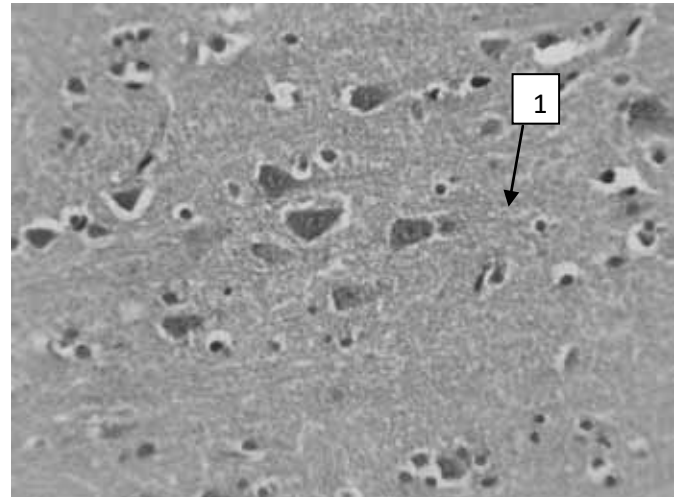


Рис. 4. Центральная часть зрительного анализатора кошки 10 лет. Распад тигроидного вещества в цитоплазме (1). 40х. Гематоксилин и эозин  
 Fig. 4. Central part of visual analyzer cats 10 years old. Decay of tigroid substance in the cytoplasm (1). 40x. Hematoxylin and eosin

Длительные нарушения кровообращения способствовали развитию перичеселлюлярного отека (рис. 2).

В исходе описанных изменений формировался отек мозга с колликвацией вещества, которое при микроскопическом исследовании приобретало сетчатую структуру.

Наиболее значительно по мере старения организма кошки изменялись и специализированные клетки – нейроны, которые наиболее чувствительны к гипоксии, обусловленной сосудистыми нарушениями. В клетках накапливался липофусцин. Это мелкий гранулярный золотисто-коричневый пигмент, образованный из фосфолипидов и белков. Он накапливается в цитоплазме в результате повреждения мембран цитоплазматических органелл. Это происходит в результате недостатка клеточных антиоксидантов, которые в норме предотвращают перекисное окисление липидов мембран органелл. Липофусцин является универсальным энергетическим продуктом, при наличии которого клетки могут существовать, с другой стороны это пигмент старения или гипоксического повреждения клеток (рис. 3).

В поврежденных клетках центрального зрительного анализатора кошек старше 8 лет также наблюдались распад и дезорганизация тигроидного вещества. В состоянии функциональной нагрузки можно отмечать увеличение содержания вещества. Но во время перегрузки или нервного истощения можно наблюдать его дефицит по содержанию. Начинается процесс распада с дендритных элементов, постепенно переходящий на тело клетки. На основании полученной информации можно сделать вывод о возможных дистрофических, часто необратимых изменениях в нервной ткани (рис. 4).

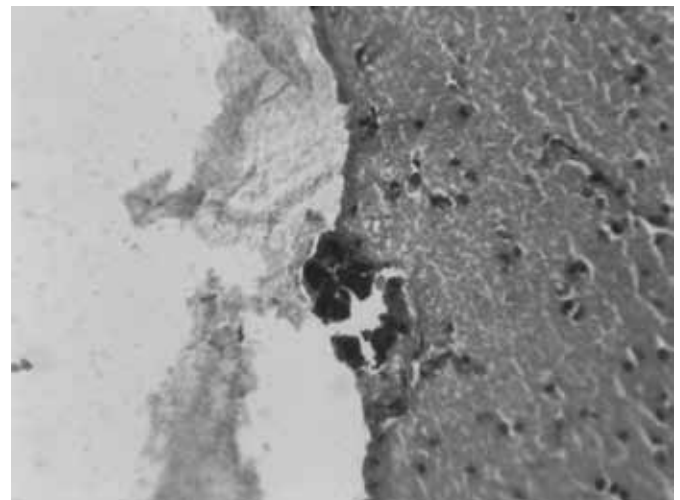


Рис. 5. Центральная часть зрительного анализатора кошки 14 лет. Очажок кальциноза в веществе головного мозга (1). 40х. Гематоксилин и эозин  
 Fig. 5. The Central part of the visual analyzer of a cat is 14 years old. Calcification focus in the substance of the brain (1). 40x. Hematoxylin and eosin

### Выводы. Рекомендации

Таким образом, у исследуемых кошек в возрасте старше 8 лет отмечаются морфологические признаки хронической гипоксии в элементах зрительного анализатора как следствие нарушения кровообращения, приводящие к тяжелым дистрофическим изменениям в нейронах с участками выпадения клеток и распространенной глиальноклеточной реакцией. В отдельных случаях в условиях длительной тканевой гипоксии нами наблюдалось формирование мелкоочаговых кальцинатов в веществе головного мозга (рис. 5). Следовательно, можно с уверенностью заключить, что описанные патолого-морфологические изменения в центральном зрительном анализаторе зависят от возраста кошки и чем животное старше, тем они более глубокие и зачастую необратимые.

**Литература**

1. Васильев В. К., Цыбикжапов А. Д. Ветеринарная офтальмология и ортопедия: учебное пособие. – СПб. : Издательство «Лань», 2017. – 187 с.
2. Перепечаев К. А. Атлас глазных патологий собак и кошек. Ветеринарная офтальмология от А до Я. – М. : Аквариум принт, 2014. – 136 с.
3. Семенов Б. С., Стекольников А. А., Высоцкий Д. И. Ветеринарная хирургия, ортопедия и офтальмология. – М., 2014. – 376 с.
4. Цыбулькин, А. Г., Полойко Т. В. Особенности морфологии ретробульбарного нервного сплетения и ресничного узла // Функциональная нейроморфология: фундаментальные и прикладные исследования. 2015. С. 189–192.
5. Esson, D. W. Clinical atlas of canine and feline ophthalmic disease. – Danvers : Wiley Blackwell, 2015. – 344 p.
6. Gilder B. C. Современные методы терапии глаза. Лечение внутриглазного воспаления у собак и кошек // Современная ветеринарная медицина. 2017. № 1. С. 28–29.
7. Gilder B. C. Современные методы терапии глаза. Лечение простого и осложненного язвенного и неязвенного кератитов у собак и кошек // Современная ветеринарная медицина. 2017. № 1. С. 30–31.
8. Gilger B. C. Введение лекарственных средств в глаза // Современная ветеринарная медицина. 2016. № 2. С. 8–12.
9. Gelatt K. N., Gilger B. C., Kern T. J. Veterinary Ophthalmology. Section 1. – 2 edition. – UK Oxford : Wiley Blackwell, 2015. 208 p.
10. Gelatt K. N., Gilger B. C., Kern T. J. Veterinary Ophthalmology. Section 2. – 2 edition. – UK Oxford : Wiley Blackwell, 2015. 440 p.

**References**

1. Vasilyev V. K., Tsybikzhapov A. D. Veterinary ophthalmology and orthopedics: textbook. – SPb. : Lan Publishing House, 2017. – 187 p.
2. Perepechaev K. A. Atlas of eye pathologies of dogs and cats. Veterinary ophthalmology from A to Z. – M. : Aquarium print, 2014. – 136 p.
3. Semenov B. S., Stekolnikov A. A., Vysotsky D. I. Veterinary surgery, orthopedics and ophthalmology. – M., 2014. – 376 p.
4. Tsybulkin A. G., Poloiko T. V. Features of morphology of retrobulbar nerve plexus and ciliary node // Functional neuromorphology: fundamental and applied research. –2015. Pp. 189–192.
5. Esson D. W. Clinical atlas of eye diseases in dogs and cats. – Danvers : Wiley Blackwell, 2015. – 344 p.
6. Gilder B. S. Modern methods of eye therapy. Treatment of intraocular inflammation in dogs and cats // Modern veterinary medicine. 2017. No. 1. Pp. 28–29.
7. Gilder B. S. Modern methods of eye therapy. Treatment of simple and complicated ulcerative and non-ulcer keratitis in dogs and cats // Modern veterinary medicine. 2017. No. 1. Pp. 30–31.
8. Gilger B. C. Introduction of drugs into the eyes // Modern veterinary medicine. 2016. No. 2. Pp. 8–12.
9. Gelatt K. N., Gilger B. C., Kern T. J. Veterinary Ophthalmology. Section 1. – 2 edition. – UK Oxford : Wiley Blackwell, 2015. 208 p.
10. Gelatt K. N., Gilger B. C., Kern T. J. Veterinary Ophthalmology. Section 2. – 2 edition. – UK Oxford : Wiley Blackwell, 2015. 440 p.